MedikCase

Система самостоятельной подготовки к аккредитации

ТОЛЬКО ДЛЯ ЛИЧНОГО ИСПОЛЬЗОВАНИЯ

Детская онкология

Высшее образование | DOCX · PDF | Задач: 2 | Вопросов: 24

Сформировано: 21.11.2026, 08:25 МСК

ВАЖНАЯ ИНФОРМАЦИЯ ПЕРЕД НАЧАЛОМ

1 Материалы предназначены для одного покупателя

Используйте файлы только для личной подготовки. Не передавайте их третьим лицам, не публикуйте, не размещайте в открытом доступе и не перепродавайте полностью или частично.

2 Источник материалов - ФМЗА

Вопросы и ситуационные задачи получены только из опубликованных материалов Методического центра аккредитации специалистов.

Официальный сайт fmza.ru ›

3 Ответы можно проверить самостоятельно

Используйте комплект при прохождении репетиционного экзамена и убедитесь, что выбранные ответы совпадают с результатом официальной системы.

Открыть репетиционный экзамен ›

4 Состав материалов может обновляться

ФМЗА может изменять формулировки, порядок и состав заданий. Перед подготовкой используйте актуальную версию комплекта и сверяйтесь с официальным источником.

Важно: MedikCase систематизирует материалы ФМЗА для самостоятельной подготовки, не изменяя смысл вопросов и ответов. Актуальность комплекта можно проверить в официальном репетиционном экзамене.

Сайт, обновления и поддержка

- **medikcase.ru**
- Telegram: @medikcase
- **support@medikcase.ru**

Сайт

Telegram

Содержание

Нажмите на задачу, чтобы перейти к ней. Справа указана страница.

0001	Родители с ребенком 9 лет 8 месяцев пришли на прием к радиотерапевту.	3
0002	В онкологическое отделение детской больницы была госпитализирована пациентка 5 лет с подозрением на объе...	14

Ситуационная задача 0001

12 вопросов · Детская онкология · Высшее образование

1. УСЛОВИЕ СИТУАЦИОННОЙ ЗАДАЧИ

1.1. Ситуация

Родители с ребенком 9 лет 8 месяцев пришли на прием к радиотерапевту.

1.2. Жалобы

В настоящий момент не беспокоят.

1.3. Анамнез заболевания

Около 8 месяцев назад появились начальные признаки заболевания: тошнота, периодическая рвота, эпизоды головной боли. Наблюдалась гастроэнтерологом по месту жительства, обследовалась, получала симптоматическое лечение. Симптомы сохранялись на фоне проводимой терапии. Через 6 месяцев присоединилась шаткость походки. В связи с жалобами госпитализирована в детскую краевую больницу. По данным МРТ определяется объемное образование в IV желудочке. Пациент переведен в хирургическое отделение. Выполнена операция: удаление опухоли IV желудочка и червя мозжечка под контролем нейромониторинга. Гистологическое заключение, выполненное в экспертной лаборатории, позволило установить морфологический диагноз: гистологическая картина и иммунофенотип соответствуют классической медуллобластоме, WHO CNS 2021 grade 4.

При цитологическом исследовании ликвора через 15 дней после оперативного лечения опухолевых клеток не выявлено.

1.4. Анамнез жизни

От 3-й беременности, 2-х родов на 39-й неделе путем кесарева сечения. Вес при рождении 3200 г, рост 54 см, по Апгар 8/9 б. Рост и развитие по возрасту. На диспансерном учете не состоит. Травмы отрицает, операции - удаление опухоли IV желудочка.

1.5. Объективный статус

Состояние тяжелое по основному заболеванию. Температура – 36,2ºС. Самочувствие не страдает. Ребенок вялый. Кожные покровы и видимые слизистые нормального цвета.

Лимфоузлы не увеличены. Видимых периферических отёков нет.

Носовое дыхание не затруднено. В легких аускультативно дыхание везикулярное, проводится во все отделы, хрипов нет. ЧД – 22/мин, ЧСС – 100/мин, АД – 110/70 мм.

Тоны сердца ясные, ритмичные, тахикардия, выслушивается систолический шум на верхушке.

Живот при пальпации мягкий, безболезненный. Печень + 1 см, селезёнка – у края реберной дуги.

Неврологический статус: выявляется общемозговая и гипертензионная симптоматика в виде периодической головной боли, тошноты и рвоты. Умеренные статико-динамические нарушения по типу мозжечковой атаксии, координаторные нарушения. Стволовая симптоматика представлена горизонтальным нистагмом, недостаточностью отводящих нервов с двух сторон, недостаточностью 7 нерва справа.

1. План обследования

Вопрос 1

Необходимыми инструментальными методами исследования являются

1. ПЭТ-КТ головного мозга
2. **МРТ спинного мозга с контрастным усилением**
3. **МРТ головного мозга с контрастным усилением до операции и после операции**
4. МСКТ грудной клетки
5. ПЭТ-КТ всего тела
6. МСКТ головного мозга

Правильные ответы:
2 - МРТ спинного мозга с контрастным усилением
3 - МРТ головного мозга с контрастным усилением до операции и после операции

ОБОСНОВАНИЕ

При подозрении на опухоль ЦНС с риском диссеминации по оболочкам головного и спинного мозга (медуллобластома, пинеобластома, первичные герминативно-клеточные опухоли ЦНС и др.),рекомендовано выполнить МРТ головного мозга, МРТ головного мозга с контрастированием, МРТ спинного мозга и МРТ спинного мозга с контрастированием в сагиттальной, фронтальной проекциях и дополнительно в аксиальной проекции в зоне выявленных опухолевых очагов.

Клинические рекомендации Минздрава России. Первичные опухоли центральной нервной системы, 2025 г. (1)

Пациентам с опухолями ЦНС рекомендовано проводить МРТ головного мозга без контрастирования и с контрастированием в 3 проекциях в стандартных режимах (Т1, Т2, Т2-FLAIR, Т1 + контраст) для оценки состояния тканей мозга.

Клинические рекомендации Минздрава России. Первичные опухоли центральной нервной системы, 2025 г. (1)

3. Результаты обследования

3.1. МРТ головного мозга с контрастным усилением до операции и после операции

Инициальная МРТ

Описание:

На серии МР томограмм головного мозга, взвешенных по Т1 и Т2, FLAIR, программах DWI в трёх проекциях, визуализированы суб- и супратенториальные структуры. Всю полость IV желудочка с его облитерацией, с распространением на червь мозжечка выполняет патологическое объемное образование неправильной формы, с неровными контурами размерами 4,1х4,2х4,5 см. Боковые желудочки мозга и III-й желудочек расширены с зоной глиоза по периферии, ширина III-го желудочка 1,5 см, ширина передних рогов боковых желудочков на уровне отверстия Монро 1,3 см. Ткань

гипофиза в виде узкой полоски 0,2 см на дне турецкого седла имеет обычный сигнал. Значительно расширенная супраселлярная цистерна пролабирует в полость турецкого седла. Субарахноидальные пространства не изменены. Срединные структуры не смещены. Миндалины мозжечка расположены ниже большого затылочного отверстия на 0,6 см.

Заключение: МР картина опухоли IV-го желудочка и червя мозжечка (медуллобластома). Внутренняя (окклюзионная) гидроцефалия.

МРТ после операции

Описание:

МРТ головного мозга с контрастом. На серии МР изображений головного мозга в медиальных отделах мозжечка определяются послеоперационные дефекты, сообщающиеся с IV желудочком; сигнал от содержимого умеренно неоднороден за счет артефактов пульсации ликвора и геморрагических примесей. В прилежащем к дефектам веществе мозга отмечается отек и постишемические изменения. По контурам дефектов (преимущественно в задних отделах) отмечается тонкая кайма постгеморрагического повышения сигнала на Т1-ВИ (в том числе нативных). После внутривенного введения контрастного вещества на фоне постгеморрагического повышения сигнала его существенного накопления не отмечено. Явных контрастнегативных участков остаточной опухолевой ткани в области послеоперационных изменений не визуализировано. В других отделах головного мозга патологических объемных образований, очагов патологического накопления контрастного вещества не выявлено.

Боковые и III желудочки не компремированы, расширены (боковые – по 24 мм на уровне тел, III – 13 мм). В перивентрикулярном веществе мозга отмечаются небольшие зоны гидростатического отека. В передних рогах боковых желудочков визуализируются небольшие пузыри газа.

Конвекситальные оболочечные пространства, борозды коры полушарий мозга не сдавлены, в правой лобной области умеренно расширены, с наличием газового пузыря. Узлов патологического накопления контрастного вещества в наружных ликворных пространствах достоверно не выявлено. Срединные структуры не смещены. В области турецкого седла мягкотканных дополнительных образований не выявлено. Миндалины мозжечка существенно не выступают за линию Чемберлена.

Заключение: Послеоперационные изменения, без убедительных признаков наличия остаточной опухолевой ткани. Внутренняя гидроцефалия.

3.2. МРТ спинного мозга с контрастным усилением

Описание:

На серии контрольных постконтрастных МР томограмм шейного, грудного и пояснично-крестцового отделов спинного мозга на фоне контрастирования на всем протяжении зон патологического повышения интенсивности МР сигналов не обнаружено. Спинной мозг структурен на всем протяжении в поле зрения. МР сигнал от костного мозга и окружающих мягких тканей в зоне обследования не изменен.

Заключение: Данных за патологические изменения в спинном мозге не выявлено.

3.3. ПЭТ-КТ головного мозга

Голова и шея: физиологическое накопление РФП в головном мозге (на уровне исследования), глазодвигательных мышцах, лимфоидной ткани кольца Пирогова-Вальдейера, слюнных железах, голосовых складках, мышцах гортани. По данным КТ определяется субтотальное заполнение патологическим субстратом правой гайморовой пазухи без признаков метаболической активности.

Вопрос 2

Для уточнения диагноза дополнительно необходимо провести

1. **консультацию врача-офтальмолога**
2. посев спинномозговой жидкости
3. биохимический анализ крови
4. консультацию оториноларинголога
5. общий анализ крови
6. **определение наличия мутаций C-MYC, N-MYC,WNT**

Правильные ответы:
1 - консультацию врача-офтальмолога
6 - определение наличия мутаций C-MYC, N-MYC,WNT

ОБОСНОВАНИЕ

Пациентам с опухолями ЦНС рекомендован прием (осмотр, консультация) врача-офтальмолога первичный на предмет глазодвигательных, зрительных нарушений, а также для оценки признаков внутричерепной гипертензии на глазном дне.

Клинические рекомендации Минздрава России. Первичные опухоли центральной нервной системы, 2025 г. (1)

Для уточнения прогноза при медуллобластомах целесообразно определение молекулярно-генетических подтипов опухоли (WNT, SHH, Group 3 (C) Group 4 (D)).

Наличие амплификации гена C-MYC, N-MYC является прогностически неблагоприятным фактором, требует больших доз краниоспинального облучения.

Клинические рекомендации Минздрава России. Первичные опухоли центральной нервной системы, 2025 г. (1)

5. Результаты обследования

5.1. Консультация врача-офтальмолога

Признаки недостаточности отводящих нервов с двух сторон. Горизонтальный нистагм. Признаки разрешающегося застоя на дисках зрительных нервов с двух сторон.

5.2. Определение наличия мутаций C-MYC, N-MYC,WNT

Цитогенетическое исследование: обнаружена амплификация гена C-MYC.

5.6. Консультация оториноларинголога

Заключение: ЛОР-органы без патологии.

2. Диагноз

Вопрос 3

На основании жалоб, анамнеза, осмотра и результатов обследования основной диагноз и стадию болезни можно сформулировать как

1. Медуллобластома, классический вариант R_0M_1, амплификация гена C-MYC
2. Медуллобластома, стадия Ib
3. **Медуллобластома, классический вариант R_0M_0 (WHO grade 4), амплификация гена C-MYC**
4. Медуллобластома, (WHO grade 4), классический вариант R_0M_3

Правильный ответ:
3 - Медуллобластома, классический вариант R_0M_0 (WHO grade 4), амплификация гена C-MYC

ОБОСНОВАНИЕ

Диагноз поставлен на основании:

Анамнеза заболевания: около 8 месяцев назад появились начальные признаки заболевания: тошнота, периодическая рвота, эпизоды головной боли. Наблюдалась гастроэнтерологом по месту жительства, обследовалась, получала симптоматическое лечение. Симптомы сохранялись на фоне проводимой терапии. Через 6 месяцев присоединилась шаткость походки. В связи с жалобами госпитализирован в ОДКБ. Пациент переведен в хирургическое отделение для проведения оперативного лечения. Выполнена операция: удаление опухоли IV желудочка и червя мозжечка под контролем нейромониторинга.

Данных лабораторных и инструментальных методов исследования, оперативного лечения и гистологического заключения:

МРТ головного мозга с контрастным усилением до операции: МР картина опухоли IV-го желудочка и червя мозжечка (медуллобластома). Внутренняя (окклюзионная) гидроцефалия. Отсутствие метастатического поражения оболочек и вещества головного мозга;

МРТ головного мозга с контрастным усилением после операции: Послеоперационные изменения, без убедительных признаков наличия остаточной опухолевой ткани. Внутренняя гидроцефалия.

МРТ спинного мозга: Данных за патологические изменения в спинном мозге не выявлено.

Оперативное вмешательство: Удаление опухоли IV желудочка и червя мозжечка под контролем нейромониторинга.

Гистологическое заключение: гистологическая картина и иммунофенотип соответствуют классической Медуллобластоме, WHO CNS 2021 grade 4.

Цитогенетическое исследование: обнаружена амплификация гена C-MYC.

Люмбальная пункция - атипичные клетки не выявлены.

Клинические рекомендации Минздрава России. Первичные опухоли центральной нервной системы, 2025 г. (1) (2) (3) (4)

7. Диагноз

7.1. Медуллобластома, классический вариант R0M0 (WHO grade 4), амплификация гена C-MYC

7.3. Медуллобластома, классический вариант R0M1, амплификация гена C-MYC

3. Лечение

Вопрос 4

Тактика ведения данного пациента предусматривает

1. **комбинированное лечение (лучевая терапия + химиотерапия)**
2. химиотерапию
3. отсутствие необходимости в дальнейшей терапии
4. лучевую терапию

Правильный ответ:
1 - комбинированное лечение (лучевая терапия + химиотерапия)

ОБОСНОВАНИЕ

Краниоспинальное облучение выполняется у пациентов старше 3-х лет при эмбриональных опухолях;

У пациентов с выявленной амплификацией C-MYC, N-MYC рекомендовано краниоспинальное облучение с последующим бустом на заднюю черепную ямку.

Пациентам при лечении злокачественных опухолей (grade 3-4) рекомендовано начинать ЛТ в сроки до 6 нед. после операции, в ряде случаев комбинируя ее с противоопухолевой лекарственной терапией.

Клинические рекомендации Минздрава России. Первичные опухоли центральной нервной системы, 2025 г. (1)

Клинические рекомендации Минздрава России. Опухоли головного и спинного мозга у детей, 2016 г. (1)

Вопрос 5

Тактика проведения лучевой терапии у данного пациента включает

1. паллиативную лучевую терапию
2. локальную лучевую терапию на ложе опухоли по радикальной программе
3. **краниоспинальное облучение с бустом на заднюю черепную ямку (ЗЧЯ)**
4. краниоспинальное облучение

Правильный ответ:
3 - краниоспинальное облучение с бустом на заднюю черепную ямку (ЗЧЯ)

ОБОСНОВАНИЕ

Учитывая гистологическое заключение, оперативное лечение в объеме R0 резекции, а также стадию заболевания M0, выявленной амплификацией C-MYC, N-MYC пациенту показано проведение краниоспинального облучения с бустом на заднюю черепную ямку.

При высоком риске – применение КСО с РОД 1,6-2,0 Гр до СОД 36,0 Гр. На ложе опухоли подводится буст с РОД 1,8-2,0 Гр до СОД 54,0-55,8 Гр.

У пациентов с амплификацией C-MYC, N-MYC, рекомендована 3D-конформная лучевая терапия, краниоспинальное облучение с бустом на заднюю черепную ямку с параллельной химиотерапией: винкристин 1,5 мг/м^2 еженедельно.

Клинические рекомендации Минздрава России. Первичные опухоли центральной нервной системы, 2025 г. (1) (2)

Вопрос 6

Начало локальной лучевой терапии после операции должно быть осуществлено

1. в течение 6 недель
2. **в течение 4-х недель**
3. не позднее 62 дня
4. не позднее 8 недель

Правильный ответ:
2 - в течение 4-х недель

ОБОСНОВАНИЕ

Для всех пациентов с медуллобластомой старше 3 лет без метастазов лучевая терапия должна быть начата менее, чем через 4 недели после операции.

Пациентам при лечении злокачественных опухолей (grade 3-4) рекомендовано начинать ЛТ в сроки до 6 нед. после операции, в ряде случаев комбинируя ее с противоопухолевой лекарственной терапией.

Клинические рекомендации Минздрава России. Первичные опухоли центральной нервной системы, 2025 г. (1)

Вопрос 7

Необходимым исследованием для планирования и проведения лучевой терапии является

1. разметочная компьютерная топометрия
2. **МРТ головного мозга с контрастным усилением и разметочная компьютерная топометрия**
3. МРТ головного и спинного мозга
4. МСКТ головного мозга

Правильный ответ:
2 - МРТ головного мозга с контрастным усилением и разметочная компьютерная топометрия

ОБОСНОВАНИЕ

При планировании ЛТ для уточнения границ остаточной опухоли пациентам рекомендовано использовать данные МРТ головного мозга с контрастированием, а также при необходимости позитронная эмиссионная томография (ПЭТ) для выявления воспалительных очагов , ПЭТ совмещенная с КТ (ПЭТ/КТ головного мозга, в том числе с введением контрастного вещества, ПЭТ/КТ с туморотропными РФП, в том числе с контрастированием . Объем видимой опухоли (GTV) и клинический объем опухоли (CTV) определяются видом и степенью злокачественности опухоли. Отступ на планируемый объем опухоли (PTV) определяется в соответствии с характеристиками аппарата, системы фиксации и навигации.

При планировании облучения пациентов с опухолями ЦНС проводят разметку с помощью топометриеи компьютерно-томографической, при возможности применяют индивидуальное фиксирующее устройство – термопластическую маску.

Клинические рекомендации Минздрава России. Первичные опухоли центральной нервной системы, 2025 г. (1) (2)

Вопрос 8

Краниоспинальная ось будет в себя включать

1. весь объем головного мозга, два верхних сегмента спинного мозга
2. весь объем головного мозга и спинного мозга
3. заднюю черепную ямку и весь объем спинного мозга
4. **весь объем головного и спинного мозга, дуральный мешок**

Правильный ответ:
4 - весь объем головного и спинного мозга, дуральный мешок

ОБОСНОВАНИЕ

Клинический объем мишени (КОМ) для краниоспинального облучения включает в себя головной мозг целиком, а также спинной мозг и дуральный мешок, поскольку метастазирование опухоли возможно не только в вещество головного и спинного мозга, но и в оболочки, их покрывающие. Дистанционная лучевая терапия при поражении центральной нервной системы и головного мозга стереотаксическим методом пучками нейтронов, протонов и тяжелых ионов) может проводиться как на область опухоли (на остаточную опухоль или на ложе опухоли), так и на пути возможного метастазирования (например, краниоспинальное облучение (КСО) в лечении медуллобластомы), а также в качестве буст-терапии (дополнительное облучение опухоли/ложа опухоли). Оптимальной методикой ЛТ является применение конформных техник облучения, которое позволяет осуществить максимально безопасное подведение дозы на область опухоли с минимально возможной лучевой нагрузкой на здоровые ткани с учетом толерантности прилегающих структур.

Клинические рекомендации Минздрава России. Первичные опухоли центральной нервной системы, 2025 г. (1)

Клинические рекомендации Минздрава России. Опухоли головного и спинного мозга у детей, 2016 г. (1)

Вопрос 9

КОМ (Клинический Объем Мишени) полного объема головного мозга включает в себя

1. весь головной мозг, включающий лобные доли
2. весь головной мозг
3. весь объем головного мозга, два верхних сегмента спинного мозга
4. **весь головной мозг, включающий весь объем лобных долей, зрительные нервы и область решетчатой пластинки**

Правильный ответ:
4 - весь головной мозг, включающий весь объем лобных долей, зрительные нервы и область решетчатой пластинки

ОБОСНОВАНИЕ

Клинический объем мишени, включающий в себя весь головной мозг, в переднем направлении должен распространяться так, чтобы полностью включать лобные доли и область решетчатой пластинки. Так как нужно включить в Клинический объем мишени решетчатую ямку и предусмотреть дополнительный подходящий отступ для планируемого объема мишени (ПОМ), край поля (то есть геометрический край экранирующего блока) во многих случаях включает хрусталики.

Дистанционная лучевая терапия при поражении центральной нервной системы и головного мозга стереотаксическим методом пучками нейтронов, протонов и тяжелых ионов) может проводиться как на область опухоли (на остаточную опухоль или на ложе опухоли), так и на пути возможного метастазирования (например, краниоспинальное облучение (КСО) в лечении медуллобластомы), а также в качестве буст-терапии (дополнительное облучение опухоли/ложа опухоли). Оптимальной методикой ЛТ является применение конформных техник

облучения, которое позволяет осуществить максимально безопасное подведение дозы на область опухоли с минимально возможной лучевой нагрузкой на здоровые ткани с учетом толерантности прилегающих структур.

Клинические рекомендации Минздрава России. Первичные опухоли центральной нервной системы, 2025 г. (1)

Вопрос 10

КОМ (Клинический Объем Мишени) спинального объема включает в себя

1. спинной мозг + дуральный мешок
2. весь спинной мозг (уровень L1-2)
3. весь позвоночный канал до уровня L5
4. **позвоночный канал до нижнего края текального мешка по МРТ**

Правильный ответ:
4 - позвоночный канал до нижнего края текального мешка по МРТ

ОБОСНОВАНИЕ

Спинальное поле должно распространяться вверх так, чтобы точно соответствовать границе с нижними краями краниальных полей.

Нижний край спинального клинического объема мишени должен определяться по результатам визуализации нижнего края текального мешка на МРТ позвоночника, проведенном в ходе стадирования. Край облучаемого поля должен быть установлен на 1 см ниже самой нижней точки текального мешка по данным МРТ-визуализации.

В объем необходимо включить все подпаутинное пространство, включая участки его распространения вдоль нервных корешков до межпозвонковых отверстий.

Клинические рекомендации Минздрава России. Первичные опухоли центральной нервной системы, 2025 г. (1)

Клинические рекомендации Минздрава России. Опухоли головного и спинного мозга у детей, 2016 г. (1)

Вопрос 11

Суммарная доза, предписываемая на краниоспинальную ось, должна составлять _____ Гр

1. 23,4
2. 24
3. **35,2**
4. 18

Правильный ответ:
3 - 35,2

ОБОСНОВАНИЕ

У пациентов с выявленной амплификациейC-MYC, N-MY, рекомендована 3D-конформная ЛТ с повышенной дозой КСО 35,2 Гр.

При высоком риске – применение КСО с РОД 1,6-2,0 Гр до СОД 36,0 Гр. На ложе опухоли подводится буст с РОД 1,8-2,0 Гр до СОД 54,0-55,8 Гр.

Клинические рекомендации Минздрава России. Первичные опухоли центральной нервной системы, 2025 г. (1)

Вопрос 12

Суммарная доза, предписываемая на заднюю черепную ямку, должна составлять _____ Гр

1. 50,4
2. 59,4
3. не менее 60
4. **54-55**

Правильный ответ:
4 - 54-55

ОБОСНОВАНИЕ

У пациентов с выявленной амплификацией C-MYC, N-MY, рекомендована 3D-конформная лучевая терапия с повышенной дозой краниоспинального облучения 35,2 Гр с бустом на заднюю черепную ямку (ЗЧЯ) 19,8 Гр (55 Гр.)

При высоком риске – применение КСО с РОД 1,6-2,0 Гр до СОД 36,0 Гр. На ложе опухоли подводится буст с РОД 1,8-2,0 Гр до СОД 54,0-55,8 Гр.

Клинические рекомендации Минздрава России. Первичные опухоли центральной нервной системы, 2025 г. (1)

Ситуационная задача 0002

12 вопросов · Детская онкология · Высшее образование

1. УСЛОВИЕ СИТУАЦИОННОЙ ЗАДАЧИ

1.1. Ситуация

В онкологическое отделение детской больницы была госпитализирована пациентка 5 лет с подозрением на объемное образование шеи и брюшной полости.

1.2. Жалобы

на появление образования в области шеи слева.

1.3. Анамнез заболевания

Неделю назад родители обратили внимание на появление образования в области шеи слева. Ребенок осмотрен участковым педиатром, при пальпации выявлено образование слева шеи и брюшной полости. Наличие объемного образования забрюшинного пространства подтверждено данными УЗИ. Пациентка госпитализирована в стационар для дообследования и постановки диагноза.

1.4. Анамнез жизни

Ребенок (девочка) от 1 беременности, родов на сроке 40 недель. Течение беременности: на фоне токсикоза в 2-м триместре. Вес при рождении 3250 г. Рост 54 см. Закричала и к груди приложена сразу. Естественное вскармливание до 1 месяца. Профилактические прививки: по календарю. Перенесенные заболевания: острая респираторная вирусная инфекция, тонзиллит, аденоиды 2 степени.

1.5. Объективный статус

Состояние тяжелое по основному заболеванию. Не лихорадит. Самочувствие страдает умеренно за счет опухолевых масс, локализованных в области шеи. Кожные покровы бледные, без инфекционной сыпи, сухие. Подкожно-жировая клетчатка развита недостаточно, распределена равномерно, видимых отеков нет. Язык чистый, розовый, слизистые оболочки ротовой полости чистые, розовые. Лимфатические узлы - в области шеи слева от угла нижней челюсти до подключичной области пальпируется объемное образование, деформирующее контур шеи, размером приблизительно 10х7 см; при пальпации – плотно-эластичной консистенции, безболезненное, не спаяно с окружающими тканями, кожа над поверхностью не изменена. Дыхание через нос свободное, отделяемого нет. В легких аускультативно дыхание жесткое, равномерно проводится во все отделы, хрипов нет. Кашля, одышки нет. SaO_2 97%. Визуально область сердца не изменена. Аускультативно тоны сердца ясные, ритмичные, шумов нет. Живот мягкий, доступен глубокой пальпации, увеличен в объёме. Печень +3 см. Физиологические отправления в норме. Наружные половые органы сформированы по женскому типу. Стул регулярный, оформленный, без патологических примесей. Очаговой и неврологической симптоматики нет.

1. План обследования

Вопрос 1

К необходимым в данной ситуации лабораторным методам обследования относятся

1. оценка гемостаза
2. **уровень онкомаркеров (НСЕ, АФП, ХГЧ)**
3. **общий анализ крови**
4. микробиологическое исследование на носительство оксациллин-устойчивого золотистого стафилококка
5. **биохимическое исследование крови (включая определение лактатдегидрогеназы, ферритина)**
6. определение уровня тиреотропного гормона

Правильные ответы:
2 - уровень онкомаркеров (НСЕ, АФП, ХГЧ)
3 - общий анализ крови
5 - биохимическое исследование крови (включая определение лактатдегидрогеназы, ферритина)

ОБОСНОВАНИЕ

Необходимо проведение дифференциальной диагностики целого ряда злокачественных новообразований (нейробластома, герминогенные опухоли). Для этих целей может быть использовано определение уровня онкомаркеров (НСЕ, АФП, ХГЧ).

Клинические рекомендации Минздрава России. Нейробластома, 2024 г. (1)

Заподозрив у пациента злокачественное новообразование согласно общепринятым рекомендациям показано выполнение общего анализа крови, с целью исключения/выявления анемии и тромбоцитопении и других изменений. Анемия, тромбоцитопения могут свидетельствовать о метастатическом характере поражения костного мозга. Кроме того, необходима оценка показателей крови перед планированием оперативного вмешательства.

Клинические рекомендации Минздрава России. Нейробластома, 2024 г. (1)

ЛДГ является неспецифическим опухолевым маркером и используются для косвенной оценки степени активности опухоли и распространения опухолевого процесса.

Учитывая наличие образования в области шеи, в дифференциальный ряд необходимо включать нейробластому.

Клетки нейробластомы секретируют ферритин, который по биохимическим характеристикам (гликолизированый, электрофоретические характеристики) отличается от того, который продуцируется нормальными клетками. Данный маркер может использоваться как прогностический фактор и чаще повышается у пациентов в метастатическими формами (4 и 4S стадии).

Клинические рекомендации Минздрава России. Нейробластома, 2024 г. (1) (2)

3. Результаты обследования

3.1. Общий анализ крови

Показатель	Результат	Единицы измерения	Норма
Лейкоциты (WBC)	2.92	10^9/л	[6.05-9.85]
Эритроциты (RBC)	3.12	10^12/л	[4.2-4.6]
Гемоглобин (HGB)	65	г/л	[115-138]
Гематокрит (HCT)	21.9	%	[31-40]
Средний объем эритроцита (MCV)	70.2	фл	[75-100]
Среднее содержание гемоглобина в эритроците (MCH)	20.8	пг	[25-33]
Средняя концентрация гемоглобина в эритроците (MCHC)	297	г/л	[322-368]
Тромбоциты (PLT)	416	10^9/л	[204-356]
Относительная ширина распределения эритроцитов по объему, стандартное отклонение (RDW-SD)	46	фл	[37-47]
Относительная ширина распределения эритроцитов по объему, коэффициент вариации (RDW-CV)	18.5	%	[11-16]
Относительная ширина распределения тромбоцитов по объему (PDW)	10.4	фл	[10-20]
Средний объем тромбоцита (MPV)	9.4	фл	[9-13]
Коэффициент больших тромбоцитов (P-LCR)	20.1	%	[13-43]
Тромбокрит (PCT)	0.39	%	[0.17-0.35]

Общий анализ крови

3.2. Биохимическое исследование крови (включая определение лактатдегидрогеназы, ферритина).

Показатель	Результат	Единицы измерения	Норма
Ферритин	381.2	мкг/л	[20-140]

Биохимическое исследование крови (включая определение лактатдегидрогеназы, ферритина).

Показатель	Результат	Единицы измерения	Норма
Аланинаминотрансфераза	15	Ед/л	[0-29]
Аспартатаминотрансфераза	47	Ед/л	[0-48]
Общий белок	61	г/л	[60-80]
Билирубин общий	3.3	мкмоль/л	[0-17]
Билирубин прямой	2.7	мкмоль/л	[0-3.4]
Гамма-глутамилтрансфераза	40	Ед/л	[0-26]
Глюкоза	2.64	ммоль/л	[3.33-5.55]
Калий	3.7	ммоль/л	[3.5-5.1]
Кальций	2.34	ммоль/л	[2.2-2.7]
Креатинин	37.9	мкмоль/л	[0-42]
Лактатдегидрогеназа	2065	Ед/л	[0-314]
Мочевая кислота	0.392	ммоль/л	[0.143-0.339]
Натрий	138	ммоль/л	[136-145]
Хлор	99	ммоль/л	[97-107]
Щелочная фосфатаза	80	Ед/л	[0-269]

Биохимическое исследование крови (включая определение лактатдегидрогеназы, ферритина).

3.3. Уровень онкомаркеров (НСЕ, АФП, ХГЧ)

Показатель	Результат	Единицы измерения	Норма
Интактный хорионический гонадотропин человека	5.64	мМЕд/мл	[0-5]

Уровень онкомаркеров (НСЕ, АФП, ХГЧ)

Показатель	Результат	Единицы измерения	Норма
Альфа-фетопротеин	1.11	нг/мл	[0-12]

Уровень онкомаркеров (НСЕ, АФП, ХГЧ)

Показатель	Результат	Единицы измерения	Норма
Нейрон-специфическая енолаза	436.5	нг/мл	[<16.3]

Уровень онкомаркеров (НСЕ, АФП, ХГЧ)

3.4. Определение уровня тиреотропного гормона

Показатель	Результат	Единицы измерения	Норма
Тиреотропный гормон	11.04	мкМЕд/мл	[0.7-5.97]

Определение уровня тиреотропного гормона

3.6. Микробиологическое исследование на носительство оксациллин-устойчивого золотистого стафилококка

Показатель	Результат	Единицы измерения	Норма
Микроорганизм	Не выделено (MRSA_NEG)		

Микробиологическое исследование на носительство оксациллин-устойчивого золотистого стафилококка

Вопрос 2

К необходимым инструментальным методам обследования для постановки диагноза в данной ситуации относятся

1. сцинтиграфия почек
2. **сцинтиграфия с ^{123}I-метайодбензилгуанидином (МЙБГ)**
3. **компьютерная томография шеи, органов грудной клетки и брюшной полости с внутривенным контрастным усилением**
4. фиброгастродуоденоскопия
5. суточное мониторирование артериального давления

Правильные ответы:
2 - сцинтиграфия с ^{123}I-метайодбензилгуанидином (МЙБГ)
3 - компьютерная томография шеи, органов грудной клетки и брюшной полости с внутривенным контрастным усилением

ОБОСНОВАНИЕ

У ребенка по данным УЗИ выявлено объемное образование забрюшинного пространства, что заставляет предположить в том числе нейробластому и исключить метастазы.

МЙБГ являясь структурным аналогом норэпинефрина специфически захватывается переносчиками норэпинефрина и накапливается в цитоплазме и митохондриях клетки, а так как большинство клеток нейробластомы экспрессируют переносчики норэпинефрина – это и делает МЙБГ препаратом выбора для оценки распространенности процесса у пациентов с НБ. Благодаря высокой чувствительности и специфичности сцинтиграфия с метайодбензилгуанидином, меченным ^{123}I или ^{131}I (^{123}I/^{131}I –МЙБГ), широко используется для диагностики, стадирования/рестадирования, диагностики рецидива, планирования и проведения терапии у пациентов с нейробластомой (НБ).

Клинические рекомендации Минздрава России. Нейробластома, 2024 г. (1)

Проведение визуализационных методов исследования (КТ, МРТ) осуществляется для определения органной принадлежности выявленного образования и его топографии, определение размеров опухоли по трем параметрами и определение объема опухоли; для исключения метастатического поражения.

Клинические рекомендации Минздрава России. Нейробластома, 2024 г. (1) (2)

5. Результаты обследования

5.1. Компьютерная томография шеи, органов грудной клетки и брюшной полости с внутривенным контрастным усилением

Определяется объемное многоузловое образование области шеи, представляющее собой конгломераты увеличенных лимфоузлов средостения, шеи. Образование неоднородно активно накапливает контраст, с неравномерной кальцинацией, аксиальными размерами 64х48 мм.

В левом надпочечнике узловое образование 24х14х11 мм, с активным накоплением контраста. В забрюшинном пространстве живота, циркулярно охватывая аорту, по обе стороны от срединной линии, распространяясь также вдоль подвздошных сосудов, определяется многоузловое образование аксиальными размерами 108х75 мм, представленное вероятно вторично измененными конгломератами л\у, активно накапливающих контраст, с неравномерной кальцинацией. Образование инфильтрирует поясничные мышцы, распространяется в область ворот печени, панкреато-дуоденальную зону. Определяются узловые образование забрюшинной клетчатки с обеих сторон (л\у?) до 17х14 мм. Отдельные мезентериальные л\у увеличены до 22х18 мм, с неоднородным контрастированием. В ПЖК н\отделов спины справа узелковое образование 5 мм, с накоплением контраста.

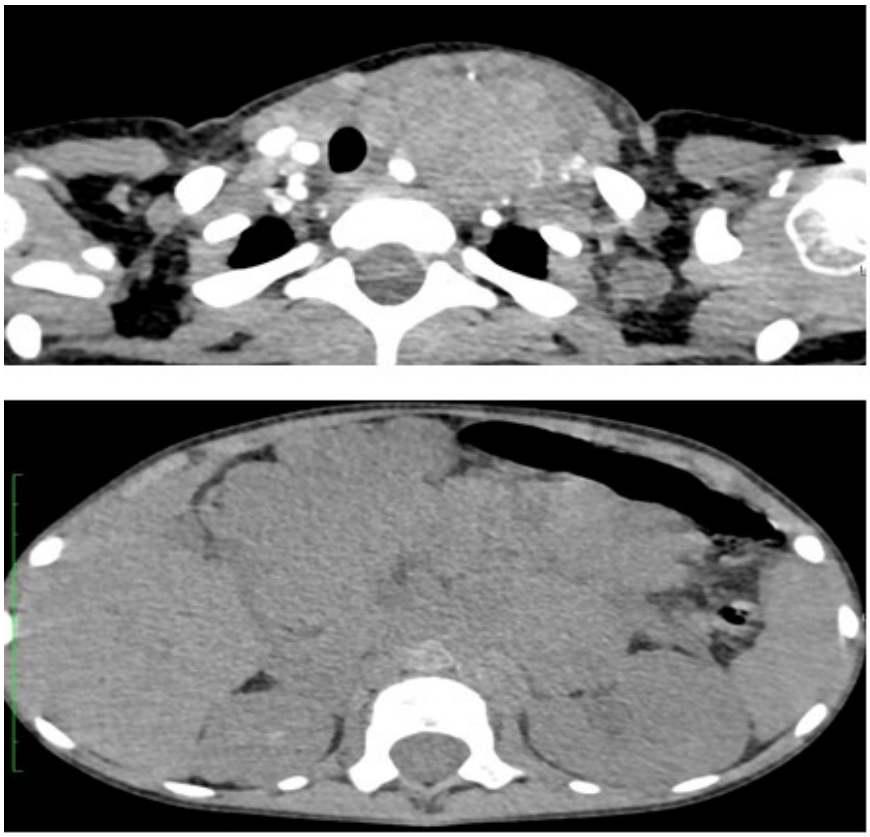

Компьютерная томография шеи, органов грудной клетки и брюшной полости с внутривенным контрастным усилением



Компьютерная томография шеи, органов грудной клетки и брюшной полости с внутривенным контрастным усилением

5.2. Сцинтиграфия с 123I-метайодбензилгуанидином (МЙБГ)

На полученных сцинтиграммах всего тела определяются множественные очаги патологического накопления МЙБГ различных размеров и интенсивности в проекции головы, грудной клетки, брюшной полости и забрюшинного пространства, позвоночника, таза, верхних и нижних конечностей.

Заключение: на момент исследования определяются множественные очаги патологического накопления МЙБГ в проекции головы, грудной клетки, брюшной полости и забрюшинного пространства, позвоночника, таза, верхних и нижних конечностей, что свидетельствует о наличии активной специфической ткани нейрогенной природы.

5.4. Суточное мониторирование артериального давления

Для анализа использованы 39 из 42 (93%) измерений. +
Суточные колебания систолического АД в пределах 100-137 мм рт. ст., с максимумом в 14:18 (прием пищи) и минимумом в 00:36 (сон). +
Диастолическое АД 57-89 мм рт. ст., с максимумом в 12:47 (прием пищи) и минимумом в 23:55 (сон). +
Среднесуточное АД 122/74 мм рт. ст. при пороговых значениях 102-126/57-78 мм рт. ст. +
Среднесуточная ЧСС 76 уд/мин. (норма 81 уд/мин.). +
Гипертоническая нагрузка давлением составила 36% по систолическому и 8% по диастолическому АД. +
В период бодрствования систолическое АД в пределах 106-137 мм рт. ст. +
Диастолическое АД в пределах 58-89 мм рт. ст. +
Среднедневное АД 125/75 мм рт. ст. при пороговых значениях 107-127/62-83 мм рт. ст. +
Гипертоническая нагрузка составила 33% по систолическому и 7% по диастолическому АД. +
Среднедневная ЧСС 77 уд/мин. (норма 93 уд/мин.). +
В период сна систолическое АД в пределах 100-125 мм рт. ст. +
Диастолическое АД в пределах 57-79 мм рт. ст. +
Средненочное АД 112/69 мм рт. ст. при пороговых значениях 90-114/48-75 мм рт. ст. +
Гипертоническая нагрузка составила 44% по систолическому и 11% по диастолическому АД. +
Средненочная ЧСС 71 уд/мин. (норма 70 уд/мин.). +
Суточный индекс для САД – 10,4% (норма 10-20%); +
Суточный индекс для ДАД – 8% (норма 10-20%). +
Степень ночного снижения САД оптимальная, ДАД недостаточная. +
По данным СМАД артериальной гипертензии не выявлено. Все средние значения АД в пределах нормы. Отмечаются единичные эпизоды повышения АД (преимущественно систолического) в периоде бодрствования (во время приема пищи, медицинских процедур) и сна (с учетом ночных пробуждений). Гипертоническая нагрузка САД в течении суток превышена. +
Отмечается пограничное нарушение суточного профиля АД по типу недостаточная степень ночного снижения ДАД.

2. Диагноз

Вопрос 3

На основании результатов клинико-лабораторных и инструментальных исследований можно предположить диагноз

1. лимфома
2. нефробластома левой почки с метастатическим поражением костей скелета, лимфатических узлов средостения, шеи слева, мезентериальных и забрюшинных л/у
3. **нейробластома левого надпочечника с метастатическим поражением костей скелета, отдаленных лимфатических узлов шеи слева**
4. гистиоцитоз

Правильный ответ:
3 - нейробластома левого надпочечника с метастатическим поражением костей скелета, отдаленных лимфатических узлов шеи слева

ОБОСНОВАНИЕ

Учитывая повышение уровня ЛДГ, НСЕ, ферритина, наличие объемного образования забрюшинного пространства и увеличенных лимфатических узлов шеи по данным КТ, патологическое накопление радиофармпрепарата при проведении сцинтиграфии с МЙБГ, у ребенка вероятнее всего имеет место метастатическая форма нейробластомы.

Нейробластома – эмбриональная злокачественная опухоль, происходящая из симпатогониев (незрелых клеток-предшественников симпатической нервной системы), самая частая экстракраниальная солидная опухоль у детей. 90% больных младше 6 лет. Нейробластома может возникать в любой анатомической области, где располагается симпатическая нервная система: надпочечники, шейный, грудной и брюшной симпатический отделы, параганглии. Около половины случаев заболевания на момент постановки диагноза имеет признаки метастазирования. Наиболее часто метастазы встречаются в регионарных и отдаленных лимфоузлах, костном мозге, костях, печени и коже, реже – в ЦНС, крайне редко – в легких.

Клинические рекомендации Минздрава России. Нейробластома, 2024 г. (1) (2) (3) (4) (5)

Вопрос 4

С целью подтверждения гистологического диагноза данному пациенту можно выполнить

1. радикальное удаление образования шеи
2. **биопсию первичной опухоли или метастатического очага**
3. радикальное удаление образования шеи и удаление опухоли забрюшинного пространства
4. удаление опухоли забрюшинного пространства

Правильный ответ:
2 - биопсию первичной опухоли или метастатического очага

ОБОСНОВАНИЕ

Хирургическое вмешательство на этапе первичной диагностики проводится, прежде всего, проводится для гистологической верификации диагноза и для получения материала для цитогенетического исследования и лишь в отдельных случаях проводится радикальное удаление опухоли (при небольших размерах образования, отсутствие факторов риска по данным визуализации и при наличие низких факторов риска развития постоперационных осложнений). Возможно, выполнение биопсии метастатических очагов с целью получения материала для исследования и постановки диагноза.

Клинические рекомендации Минздрава России. Нейробластома, 2024 г. (1)

8. Дополнительная информация

Ребенку проведена биопсия образования шеи слева. Гистологическое заключение – нейробластома. Цитогенетическое исследование – выявлена амплификация гена _MYCN_, делеции _1 p_ и _11_ _q_ не выявлено.

Вопрос 5

На основании всего комплекса обследования у ребенка может быть установлен диагноз

1. Нейробластома шеи и забрюшинного пространства, 4 стадия по INSS, M стадия по INRGSS (метастатическое поражение костей скелета), наличие амплификации гена _MYCN_, делеции _1 p_ и _11 q_ не выявлено. Группа высокого риска
2. Нефробластома (метастатическое поражение костей скелета, отдаленных лимфатических узлов)
3. Нейробластома забрюшинного пространства, 4 стадия по INSS, M стадия по INRGSS (метастатическое поражение костей скелета, отдаленных лимфатических узлов), наличие амплифкации гена _MYCN_, делеции _1 p_ и _11_ _q_ не выявлено. Группа промежуточного риска
4. **Нейробластома забрюшинного пространства, 4 стадия по INSS, M стадия по INRGSS (метастатическое поражение костей скелета, отдаленных лимфатических узлов), наличие амплификации гена _MYCN_, делеции _1 p_ и _11 q_ не выявлено. Группа высокого риска**

Правильный ответ:
4 - Нейробластома забрюшинного пространства, 4 стадия по INSS, M стадия по INRGSS (метастатическое поражение костей скелета, отдаленных лимфатических узлов), наличие амплификации гена _MYCN_, делеции _1 p_ и _11 q_ не выявлено. Группа высокого риска

ОБОСНОВАНИЕ

Стадирование нейробластомы осуществятся в два этапа.

На первом этапе определяется топографическая стадия осуществляется согласно критериям INSS (International Neuroblastoma Staging System). Данная система стадирования является постхирургической.

На втором этапе результаты определения топографической стадии анализируются совместно с данными молекулярно-генетических и лабораторных методов исследования и определяется группа риска.

4 стадия по INSS - диссиминация опухоли в костный мозг, кости, отдаленные лимфатические узлы, печень, ЦНС и другие органы.

В группу высокого риска в рамках протокола NB-2004 включаются пациенты с нейробластомой если они отвечают следующим критериям:

-- стадия 4: все больные старше 1 года независимо от статуса гена _MYCN_;

-- стадия 1-3/4S: все возрастные группы при наличии _MYCN_ амплификации.

Клинические рекомендации Минздрава России. Нейробластома, 2024 г. (1) (2)

10. Диагноз

10.1. Нейробластома забрюшинного пространства, 4 стадия по INSS, M стадия по INRGSS (метастатическое поражение костей скелета, отдаленных лимфатических узлов), наличие амплификации гена MYCN, делеции 1 p и 11 q не выявлено. Группа высокого риска

10.4. Нейробластома забрюшинного пространства, 4 стадия по INSS, M стадия по INRGSS (метастатическое поражение костей скелета, отдаленных лимфатических узлов), наличие амплифкации гена MYCN, делеции 1 p и 11q не выявлено. Группа промежуточного риска

3. Лечение

Вопрос 6

К наиболее эффективным химиопрепаратам в отношении клеток нейробластомы относятся

1. метотрексат, митоксантрон
2. l-аспарагиназа, метотрексат, азатиоприн
3. 6-меркаптопурин, блеомицин
4. **доксорубицин, цисплатин, циклофосфамид**

Правильный ответ:
4 - доксорубицин, цисплатин, циклофосфамид

ОБОСНОВАНИЕ

Выбор наиболее оптимального режима ПХТ является предметом обсуждений, а комбинации, дозовые режимы и способы введения цитостатических препаратов варьируют в протоколах различных исследовательских групп. Анализ литературных данных, свидетельствовал, что наиболее эффективными в отношении клеток НБ являлись антрациклиновые антибиотики (доксорубицин), производные платины (цисплатин, карбоплатин), ингибиторы топоизоимеразы II типа (этопозид), винкаалкалоиды (винкристин) и алкилирующие агенты (тиотепа, мелфалан, циклофосфамид, ифосфамид). Последующие исследования добавили в данный список ингибиторы топоизомеразы I типа (топотекан, иринотекан).

Согласно действующим клиническим рекомендациям пациентам в возрасте 6 месяцев и старше с установленным диагнозом нейробластомы группы высокого риска после оперативного вмешательства показано проведение курсов химиотерапии по схемам N5 и N6 в альтернирующем режиме.

Клинические рекомендации Минздрава России. Нейробластома, 2024 г. (1) (2) (3)

Вопрос 7

К особенностям хирургического лечения у пациентов с нейробластомой группы высокого риска относят

1. выполнение радикальной операции с обширной лимфодиссекцией во всех случаях
2. одномоментную метастазэктомию и удаление первичного очага
3. частичную резекцию опухоли с обязательным сохранением надпочечника
4. **минимизацию тяжелых послеоперационных осложнений и оценку факторов риска при проведении визуализационных методов исследования**

Правильный ответ:
4 - минимизацию тяжелых послеоперационных осложнений и оценку факторов риска при проведении визуализационных методов исследования

ОБОСНОВАНИЕ

Хирургическое вмешательство у пациентов 4 стадии должно проводиться опытными хирургами, имеющими опыт операций при нейробластоме различных локализаций; крайне важным аспектом является минимизация тяжелых послеоперационных осложнений для исключения последующего за этим нарушения тайминга системной терапии. При планировании хирургических вмешательств целесообразно оценивать факторы риска при визуализации.

Клинические рекомендации Минздрава России. Нейробластома, 2024 г. (1)

4. Диагноз

Вопрос 8

«Second-look» операцию у данного пациента предпочтительно проводить после

1. 1 курса химиотерапии
2. **4-6 блока химиотерапии**
3. 2-3 блока химиотерапии
4. лучевой терапии

Правильный ответ:
2 - 4-6 блока химиотерапии

ОБОСНОВАНИЕ

На фоне проведения курсов химиотерапии ожидаемо сокращение размеров опухоли, что может позволить более безопасно и в максимальном объеме выполнить отсроченное оперативное вмешательство. Оптимальные сроки для проведения операции после 4,5 или 6 курса химиотерапии, но всегда до начала проведения лучевой терапии.

Клинические рекомендации Минздрава России. Нейробластома, 2024 г. (1)

Вопрос 9

У пациента при цитогенетическом исследовании ткани опухоли методом FISH выявлена амплификация гена MYCN. Наличие выявленных изменений

1. прогностически значимым не считается
2. прогноз улучшает в случае младшего возраста пациента (до года)
3. прогноз улучшает независимо от возраста пациента
4. **прогноз ухудшает независимо от возраста пациента**

Правильный ответ:
4 - прогноз ухудшает независимо от возраста пациента

ОБОСНОВАНИЕ

Амплификация гена MYCN считается прогностически неблагоприятным маркерам, потому что ухудшает общий прогноз заболевания, который не превышает 40% несмотря на мультимодальную терапию, включающую высокодозную химиотерапию с аутологичной трансплантацией костного мозга.

Статус гена MYCN является одним из прогностических критериев для стратификации на группы риска.

Клинические рекомендации Минздрава России. Нейробластома, 2024 г. (1) (2)

5. Вариатив

Вопрос 10

Пациентам с нейробластомой группы высокого риска лучевая терапия проводится

1. перед хирургическим вмешательством
2. **после индукции и высокодозной терапии с ауто-ТГСК**
3. после завершения дифференцировочной терапии 13-цис-ретиновой кислотой
4. после этапа индукционной терапии

Правильный ответ:
2 - после индукции и высокодозной терапии с ауто-ТГСК

ОБОСНОВАНИЕ

Нейробластома относится к радиочувствительным опухолям. Локальная лучевая терапия в группе пациентов высокого риска показана после завершения этапа индукционной терапии и ауто-ТГСК.

Показания к лучевой терапии

- Метаболически активная остаточная опухоль (остаточный компонент опухоли накапливает МЙБГ (при инициально МЙБГ- позитивных опухолях))
- Накопление контрастного препарата в остаточной опухоли по данным КТ или МРТ (только для инциально МЙБГ-ненативных опухолях)

Клинические рекомендации Минздрава России. Нейробластома, 2024 г. (1)

Вопрос 11

Артериальная гипертензия у пациентов с нейробластомой может быть обусловлена

1. надпочечниковой недостаточностью после выполнения оперативного вмешательства в объеме туморадреналэктомии
2. развитием вторичного гипертиреоза за счет гиперпродукции тиреотропного гормона
3. **гиперпродукцией метаболитов катехоламинов и активацией ренин-ангиотензивной системы при нарушении кровоснабжения почек**
4. почечной недостаточностью на фоне проводимой специфической терапии

Правильный ответ:
3 - гиперпродукцией метаболитов катехоламинов и активацией ренин-ангиотензивной системы при нарушении кровоснабжения почек

ОБОСНОВАНИЕ

Артериальная гипертензия может быть связана как с гиперпродукцией метаболитов катехоламинов, так и продукцией ренина почкой на фоне сдавления опухолью ее артерий.

Клинические рекомендации Минздрава России. Нейробластома, 2024 г. (1) (2)

Вопрос 12

Наиболее часто встречающимся паранеопластическим синдромом при нейробластоме является

1. синдром Кушинга
2. миелодистрофия
3. **синдром опсоклонус-миоклонус**
4. преждевременное половое созревание

Правильный ответ:
3 - синдром опсоклонус-миоклонус

ОБОСНОВАНИЕ

В 50-80% случаев синдром опсоклонус-миоклонус является паранеопластическим и наиболее часто встречается при нейробластоме.

Частота ОМС при НБ достигает 2–4 %.

Клинические рекомендации Минздрава России. Нейробластома, 2024 г. (1) (2)